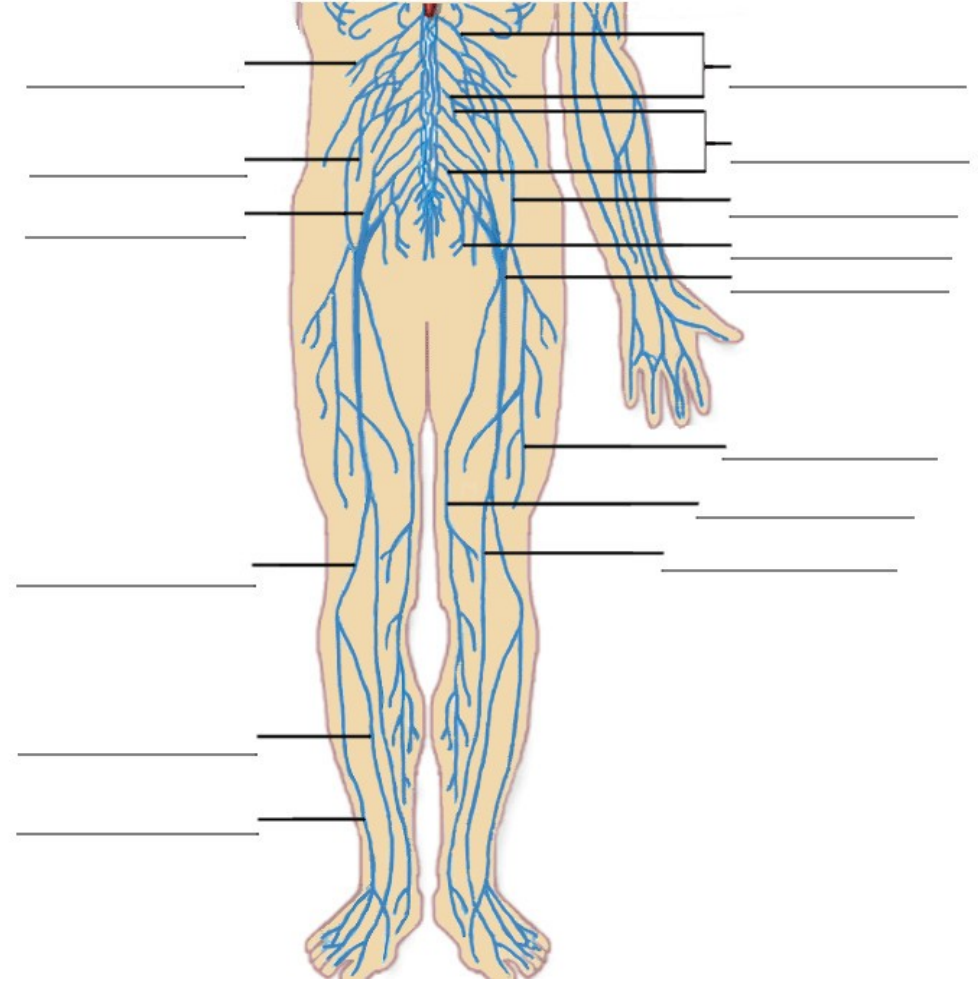
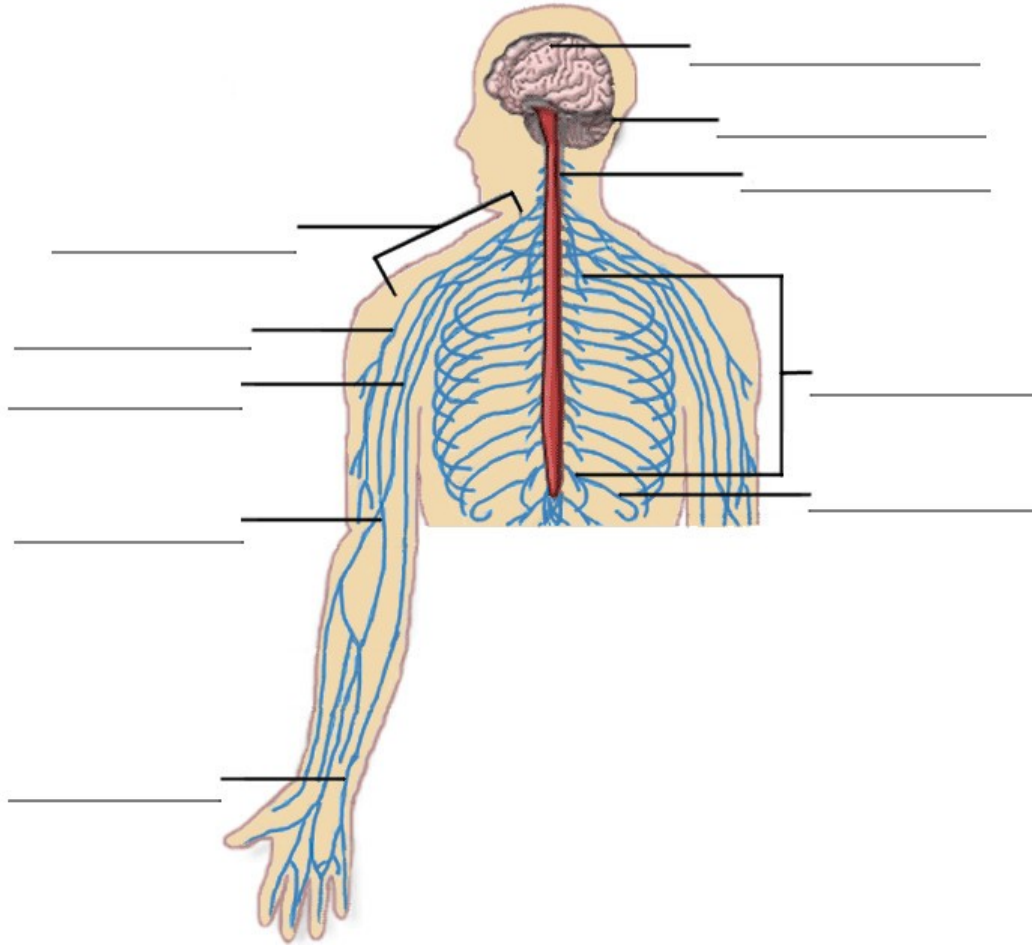


Le système nerveux



Pratique: Nommez les nerfs dans les schémas ci-dessus, en utilisant la liste ci-dessous ...

- | | | | | |
|--------------------|-------------------------------|--|--------------------|--------------------|
| Le cerveau | Le nerf génito-fémoral | Les branches musculaires du nerf fémoral | Le plexus sacré | Le plexus lombaire |
| Le cervelet | Les nerfs intercostaux | Le nerf musculo-cutané | Le nerf saphène | Le nerf tibial |
| Le nerf obturateur | Le nerf Iliohypogastrique | Le nerf péronier commun | Le nerf sciatique | Le nerf cubital |
| Le nerf pudendal | Le nerf fibulaire superficiel | Le nerf fibulaire profond | La moelle épinière | Le plexus brachial |
| Le nerf fémoral | Le nerf médian | Le nerf radial | Le nerf subcostal | |